

充填なしの上顎洞底挙上と即時HAインプラント埋入術の20例
Twenty cases of implant placement in conjunction with maxillary sinus floor elevation without bone substitute.

○山内大典¹⁾, 西尾和彦¹⁾, 渡辺孝夫¹⁾, 高橋常男¹⁾
Daisuke Yamauchi, Kazuhiko, Nishio, Takao Watanabe, Tsuneo Takahashi

神奈川歯科大学 3次元画像解剖学講座¹⁾
Department of 3D Imaging Anatomy, Kanagawa Dental University



【目的】

今回我々は、20症例の上顎臼歯部歯槽骨高度吸収症例に、充填材なしの上顎洞底挙上、即時インプラント埋入術を行った。治療後3年以上経過した現在も全例とも良好に経過している本術式の有用性を検討した。

【症例の概要】

症例数: 20症例
性別: 男性5例 女性15例。
年齢: 21歳~71歳 平均59±20歳
全身の所見: 全症例大きな問題なし。
喫煙: 手術前には全員禁煙した。
手術日: 2005年11月から2010年11月。
インプラント数: 合計40本、一人あたり2.0本埋入した。
術前上顎洞所見: 全症例異常所見は認められなかった

インプラント部位の概要

インプラント埋入部位(本)

右上7	右上6	右上5	右上4	左上4	左上5	左上6	左上7
5	15	3	1	1	2	8	3

垂直的骨量(mm)

2mm以下	2mm~5mm	5mm以上	平均
12	11	15	4.0±2.2

インプラント埋入術式(本)

ラテラルアプローチ	パーティカルアプローチ
19	21

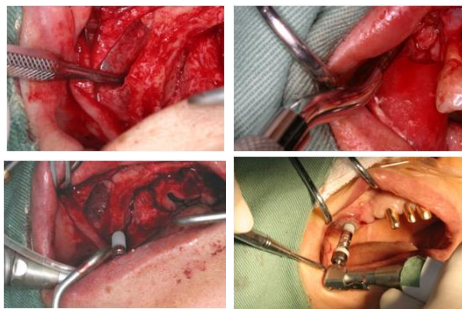
インプラント体の表面性状(本)

HA	ラフサーフェース
40	0

インプラント埋入術式

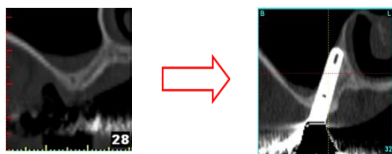
ラテラルアプローチ

パーティカルアプローチ



インプラント埋入術式の工夫

骨とインプラントの結合率(BIC)を最大限にする為の埋入術式。
上顎洞内壁上に沿って埋入
・植立方向をかえ内側骨壁に骨支持をもたせることによって、初期固定の増加と既存骨との骨結合面積を増加させる。
・内側既存骨からできる新生骨にインプラント体が包まれることを期待する。

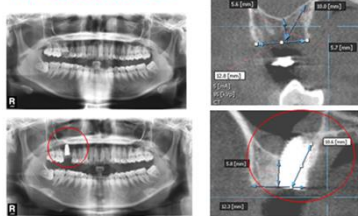


代表例(症例14)

パーティカルアプローチ

右上6CT画像

パノラマレントゲン写真

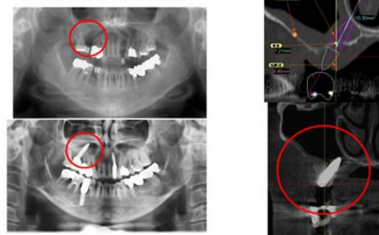


代表例(症例2)

ラテラルアプローチ

右上6CT画像

パノラマレントゲン写真



【結果】

症例の経過

術後の感染所見

なし	あり
40	0

免荷期間(カ月)

4	5	6	7	8	9	平均
3	4	13	16	1	4	6.6±1.2

術後のCT画像所見

インプラント周囲に不透過像(骨様組織)が認められる。	変化なし
40	0

ペリオテストの結果

<0	1~7	7<	平均
16	24	0	0.9±2.1

観察期間(カ月)

<36	37~59	60<	平均
7	14	19	58.6±20

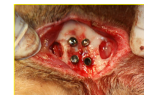【考察】

従来術式の問題点は・・・
上顎臼歯部歯槽骨高度吸収症例にインプラントを埋入する場合、剥離、挙上した上顎洞底粘膜下のスペース(挙上スペース)に補填材を充填することが一般的な手法となっている。
補填材を用いた上顎洞挙上術では、一旦感染すると補填材が感染源となり炎症を助長する可能性がある。
また補填材が感染すると除去することが、困難になる場合がある。

イヌ前頭洞を用いた充填材なしの洞粘膜挙上・即時埋入実験
(サイマルテニアアプローチ:清水2003, 日高2005, 山崎2010)

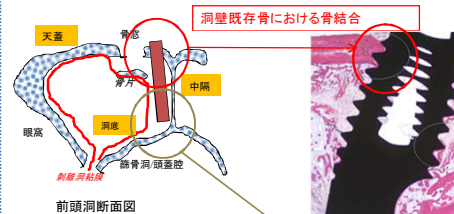


模式図水平断

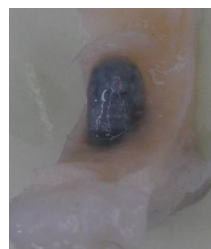

犬前頭洞を開窓して、インプラントを埋入。

6ヵ月後のインプラント体周囲切片の組織標本



粘膜を挙上したスペースにインプラント体を包むように後から追うように増殖してきた希薄な新生骨における骨結合が認められる。



肉眼での切片
取りだしたブロックを肉眼で確認したところ、
このようにインプラント周囲を包むように薄い白い骨が認められます。

イヌ前頭洞実験の結論

・光学顕微鏡による組織学観察では、洞粘膜挙上スペース内に増殖した新生骨がインプラント表面で接触(骨結合)していたのを観察した。その程度は特にHAコーティングインプラントにおいて優位であった。また、骨結合した新生骨はインプラント表面に残留した。新生骨はインプラント表面に薄く層状に長期間残留していた。
・このことは、本術式で挙上スペース内の新生骨のインプラントの骨結合を獲得することに、補填材は必ずしも必要ではないことを示唆する。
・今回、渡辺らの実験結果に基づいて、実際の臨床で補填材を使用しない上顎洞底挙上術を応用した。
・なお、本術式の応用については患者の同意を得て行った。

【結論】

・今回の20症例の臨床応用の結果は良好であった。
・骨量の少ない症例であっても、補填材を使用しない本術式の臨床応用の可能性が示唆された。
・今後長期にわたる経過観察を行う予定である。